Inaugural-Dissertation

über das Thema

Kapillar-Aneurysmen am Omentum majus des Menschen

verfaßt und der

Hohen Medizinischen Fakultät
der
Bayer. Julius-Maximilians-Universität Würzburg

zur

Erlangung der medizinischen Doktorwürde

vorgelegt von

Hans Naucke
aus Hannover.

April 1928.

Druck von Paul Hahnwald :: Northeim i. Hann.

Meinen lieben Eltern in Dankbarkeit gewidmet.

Die Befunde von sogenannten Kapillar-Aneurysmen sind, vor allem in der älteren Literatur, recht spärlich. Erst seit den kapillarmikroskopischen Untersuchungen der Tübinger Schule (O. Müller und Mitarbeiter Niekau, Parrisius, E. Weiß u. a.) hat man auf Besonderheiten im Bau und Verhalten der Kapillaren wieder mehr geachtet; zwar sind auch jetzt noch die Befunde von Kapillar-Aneurysmen nicht gerade zahlreich. Es liegen erst wenige systematische Untersuchungen über diese eigenartigen Gebilde vor. Weitere Beobachtungen werden zeigen müssen, ob die Kapillar-Aneurysmen in irgendeiner Beziehung zu Krankheitszuständen des Menschen stehen (z. B. bei Lues, Diabetes, Infektionskrankheiten, Vasoneurosen u. a.), oder ob sie als normal anzusehen sind. Bei systematischer Untersuchung der Patienten der Gießener medizinischen Klinik fand Moos nämlich Kapillar-Aneurysmen in der Haut bei 74% der Frauen und 36% der Männer. Bei 25 Hausschwangeren, die Moos ebenfalls auf Kapillar-Aneurysmen der Haut untersuchte, fand er diese Gebilde regelmäßig, besonders in großer Zahl am Oberarm, aber auch am übrigen Körper. Bei 20 untersuchten Säuglingen fanden sich keinerlei Kapillar-Aneurysmen, bei 12 Kindern nur zweimal ganz geringe Ausbuchtungen der Kapillaren und auch diese nur ganz vereinzelt. Auf die Deutung dieser auffälligen Befunde wird später noch einzugehen sein.

Die Kapillar-Aneurysmen sind beschrieben worden als Blindsäcke, spindel- oder kugelförmige aneurysmatische Erweiterungen, als prall gefüllte Säcke, sackförmige Kapillarerweiterungen, Gebilde von ballonförmiger Gestalt und dergl. mehr. Alle diese Befunde sind größtenteils an direkt zugänglichen Stellen des menschlichen Körpers gemacht worden, meistens an der Haut, zum Teil an der Bindehaut des Auges; einige Befunde sind bei Studien über die Anatomie und Physiologie der Kapillaren als zufällige Befunde erhoben worden.

Als erster hat nun Seifert bei seinen Untersuchungen über das Omentum majus des Menschen Gebilde gefunden, die er kurz als Kapillar-Aneurysmen bezeichnet. Es ist dies, soweit ich bei der Literatur-Durchsicht ersehen konnte, der erste Befund von derartigen Gebilden an den inneren Organen des Menschen. Die in der vorliegenden Arbeit zu schildernden Befunde stellen einen Beitrag zum Vorkommen dieser eigenartigen Gebilde dar, der um so bemerkenswerter erscheint, als

zum ersten Male Kapillar-Aneurysmen an den inneren Organen des Menschen beschrieben werden. Bevor diese Kapillar-Aneurysmen am Netz geschildert werden, sei eine Übersicht über die bis jetzt vorliegenden Beobachtungen von Kapillar-Aneurysmen gegeben, soweit ich sie in der sehr verstreuten Literatur gefunden habe.

Stricker beobachtete 1865 an den Schwänzen von Batrachier-Larven die Gefäße, die hier, d. h. an den zu den Untersuchungen verwendeten seitlichen Stücken, fast nur die Größe von Kapillaren haben. Er fand hierbei unter anderem öfters größere oder kleinere Blindsäcke, die wieder eingezogen wurden, „d. h. von den Kapillaren ausgehende wirkliche Aneurysmen sah er vollständig wieder verstreichen. Solche Aneurysmen bargen oft Blutkörperchen, welche durch die Blutwelle hineingeworfen wurden und daselbst längere oder kürzere Zeit verweilten".

Hueter untersuchte am lebenden Menschen an der Innenfläche der Unterlippe bei auffallendem Licht die Kapillaren; er findet dabei in einem Fall von Rachendiphtherie teils spindelförmige, teils zylindrische Dilatationen an vielen kleinen Schleimhautvenen gerade beim Übergang der Kapillaren zu den Venen. In diesen Gebilden fand ein schneller und regelmäßiger Kreislauf statt. Hueter faßt diese Kapillarveränderungen als vasamotorische Störung auf, als eine Art diphtherischer Lähmung der Gefäßwand.

Zeller beschreibt an den Gefäßen der Bindehaut Erweiterungen von spindel- oder kugelförmiger Gestalt. In den spindelförmigen Erweiterungen nimmt der rote Blutstrom den mittleren Teil des Gefäßlumens ein, während die Randpartie vom farblosen Blutstrom oder einer mehr oder weniger stärkeren Mischung desselben mit roten Blutkörperchen angefüllt ist. Wirbelbildungen fand Zeller selten und dann meist an den sack- und kugelförmigen Erweiterungen. Diese lokalen Gefäßerweiterungen, die auch von Bajardi und Streiff beschrieben werden, stellen miliare Aneurysmen dar; sie können mit verengten Gefäßstrecken abwechseln und in den Bindehautgefäßen Stromverlangsamung hervorrufen. Zeller zeigt eine Abbildung, bei der in eine derartige kugelförmige Erweiterung drei Gefäße einmünden, von denen zwei innerhalb derselben eine gemeinsame Fortsetzung haben. Der farbige Blutstrom durchzieht in längs verlaufender Richtung die Erweiterung, ohne sich dem fast farblosen Inhalt der letzteren beizumischen. Zeller findet Aneurysmenbildung bei Gefäß- und Allgemeinerkrankungen und lokalen Veränderungen am Auge selbst; ferner sehr häufig bei Atherosklerose, hier besonders an den Teilungsstellen der Gefäße. Bei Syphilis finden sich multipel auftretende spindelige und sackförmige Gefäßerweiterungen.

In einem Fall von Diabetes zeigten sich außer sonstigen Gefäßveränderungen dicht gesäte miliare Aneurysmen.

Streiff bestätigt die Beobachtung Bajardis (zit. n. Streiff); er findet „wirkliche Kaliberdifferenzen und aneurysmatische Erweiterungen in den Gefäßen der Conjunctiva bulbi gar nicht so selten". Die genannten Autoren sind der Ansicht, daß derartige Bilder ohne entsprechende Veränderungen der Netzhautgefäße auftreten und sogar manchmal das erste manifeste Zeichen von abnormen Bedingungen im peripheren Gefäßsystem darstellen. Bajardi und Streiff finden die miliaren Aneurysmen der Augapfelbindehautgefäße bei Nierenerkrankungen, Diabetes, Gicht, anämischen und kachektischen Zuständen. Ferner sah Streiff aneurysmatische Erweiterungen nach früherer Lues, die sich auf spezifische Behandlung hin bisweilen zurückbildeten; Zeller kann allerdings bei seinen Aneurysmen bei Lues trotz längerer Beobachtung diesen Befund von Streiff „mit Sicherheit nicht bestätigen". Daß jedoch weitgehende Besserungen pathologischer Kapillarbilder bei Lues vorkommen können, scheinen die Befunde von Jürgensen zu zeigen. Dieser findet bei Aortitis luetica bzw. Aneurysma lueticum zahlreiche, vom Normalen abweichende Kapillarbilder, die unter spezifischer Behandlung eine deutliche Besserung zeigten.

Niekau beschreibt in einem Fall von Erythromelalgie Papillarkapillaren der Haut, die als prall gefüllte Säcke erkennbar sind; eine Diffusion aus den Gefäßen in das Gewebe war nirgends sichtbar.

Im Verfolg seiner Studien über Vasoneurosen beobachtete Parrisius in Kapillar-Aneurysmen der Haut gleichfalls Strömung, wie es auch schon von anderen Autoren beschrieben war. Die gleichen Aneurysmen wurden ohne irgendeine Veränderung nach mehreren Tagen wiedergefunden, so daß es sich also nicht um Blutaustritte (einfache punktförmige Blutungen) handeln konnte. Die einzelnen Blutkörperchen wurden stets deutlich gesehen, woraus Parrisius ebenfalls schließt, daß es sich um keine Blutaustritte handeln kann, da ja sonst die Blutkörperchen nach einigen Tagen eine Veränderung hätten zeigen müssen. Ferner glaubt Parrisius auf Grund seiner Beobachtungen sagen zu können, daß die Aneurysmen der Hautkapillaren zeitweise größer, zeitweise kleiner werden; ganz entschieden wurden sie bei einer Patientin während der Menses größer. Ein völliges Verstreichen der Aneurysmen, wie es Stricker beim Kaltblüter beobachtet hatte, sah Parrisius jedoch während der Dauer der Beobachtung nie. Des weiteren fiel ihm auf, daß bei zahlreichen Vasoneurotikern außer diffusen Erweiterungen der Kapillaren an vielen Stellen der Haut, besonders aber an der Rückseite des Oberarmes, wo oft ein

sogenannter Lichen pilaris (kleine punktförmige Rötungen um die Austrittsstelle der Haare herum) bestand, echte zirkumscripte sackförmige Ausbuchtungen der Kapillarwand nach Art von Aneurysmen sich fanden. Sie waren bisweilen schon mit dem bloßen Auge sichtbar, häufig wurden sie aber auch erst mikroskopisch erkennbar; besonders beobachtete Parrisius sie bei solchen Patienten, die über hartnäckige Schmerzen in den Gliedern klagten, für die sonst keinerlei Erklärung zu finden war.

O. Müller findet miliare Aneurysmen bei denselben Erkrankungen, wie sie die Augenärzte (Bajardi, Schleich, Streiff, Zeller) beschrieben haben, auch an den Gefäßen der Haut; darüber hinaus spielen diese Aneurysmen auch bei der vasoneurotischen Konstitution eine wichtige Rolle.

Es sei hier in aller Kürze auf den von O. Müller und seiner Schule aufgestellten Begriff der vasoneurotischen Konstitution eingegangen, soweit diese Gedankengänge für die Erklärung des Vorkommens und der Entstehung der Kapillar-Aneurysmen notwendig sind. Unter der vasoneurotischen Konstitution oder Diathese versteht O. Müller „eine im ganzen Bereich der psychophysischen Persönlichkeit vorkommende Krankheitsbereitschaft, deren wesentliches Merkmal auf psychischer wie somatischer Seite die Dysergie, der Mangel des Gleichgewichts im Spiele der Kräfte darstellt". Und in bezug auf das Gefäßsystem ist O. Müller der Meinung, „daß namentlich dieses entsprechend seiner allgemein bekannten starken Reaktionsfähigkeit auf psychische Reize für die somatische Lokalisation der Dysergie geeignet ist". O. Müller faßt die vasoneurotische Diathese als eine in der Regel konstitutionelle, manchmal konditionell gesteigerte, selten wohl rein erworbene Funktionsanomalie im peripheren Kreislauf auf. Es ergeben sich, je nachdem welche Funktionen der Gefäßwand betroffen sind, motorische und sekretorische Funktionsstörungen des Kapillarendothels und daraus allmählich entstehende Dauerdefekte oder isolierte Schädigungen der einen oder anderen Art. O. Müller spricht dabei von einem spastisch-atonischen Symptomenkomplex, wenn die motorischen Störungen im Vordergrund stehen; denn in der Mehrzahl der Fälle ist wohl weder der konstriktorische noch der dilatatorische Einfluß allein vorherrschend. —

Auf die in neuerer Zeit von W. Jaensch und Mitarbeitern (Höpfner, Wittneben) aufgestellte Scheidung der Vasoneurosekapillaren in eine Neoneurose- und Archineuroseform soll hier nicht näher eingegangen werden; ebenso nicht auf die von diesen Autoren aufgestellte psychophysisch-diagnostische Methodik in bezug auf die Persönlichkeitsforschung und Morphogenese der Hautkapillaren und ihre genetische Beziehung zu Schwachsinns- und Neuroseformen und zum Kropfproblem.

O. Müller hat nun die Beobachtung gemacht, daß besonders die kleinen dicken Papillarschleifen am Oberarm, vor allem beim weiblichen Geschlecht, häufig krankhafte Abartungen in Gestalt des Lichen pilaris und Aneurysmenbildung zeigen; gerade diese Stelle ist ebenso wie die Teststelle im Bereiche der oberen Brust (Niekau) ein wichtiger Ort für das Studium der Vasoneurose. Als die auffälligste und wohl auch am meisten pathognomonische Kapillarform, die bei Vasoneurotikern gefunden wird, sieht O. Müller das phantastische Wundernetz an mit seinen vielfachen Abweichungen vom normalen Kapillarbild. In der Regel ist dabei neben mannigfachen anderen Veränderungen der arterielle Schenkel eng, der venöse erweitert, und zwar durchaus unregelmäßig in Gestalt diffuser oder zirkumscripter Ausbuchtungen; dementsprechend sieht man bei den Trägern dieser Bilder auch zirkumscripte Kapillar-Aneurysmen. Soweit diese nicht durch exogene Einflüsse (Infektionskrankheiten, Diabetes, besonders Lues) entstehen, fand O. Müller sie gerade bei solchen Vasoneurotikern, „denen es überall weh tut". Besonders die Frauen mit den Muskelschmerzen im Trapezius und den Muskeln des Rückens und der Extremitäten waren davon befallen; auch bei solchen, die zu anfallsweise echtem Hexenschuß neigten, wurden sie bisweilen beobachtet. — Außer bei den Patienten mit spastisch-atonischem Symptomenkomplex fand O. Müller Kapillar-Aneurysmen noch in einzelnen anderen Fällen. So fanden sich in einem Fall an der Streckseite des Oberarmes bei Behinderung des venösen Abflusses durch eine besonders nach rechts entwickelte retrosternale Struma neben livider Verfärbung, Verlängerung und verstärkter Füllung der Papillarkapillaren vor allem aneurysmatische Erweiterungen der Kapillaren. Die Streckseite der anderen, nicht im venösen Abfluß behinderten Seite ergab ein normales Kapillarbild. O. Müller hebt in diesem Zusammenhang hervor, daß die als Prädilektionsstelle für Kapillar-Aneurysmen bei Vasoneurosen bekannte Streckseite des Oberarmes in diesem Falle durch Stauung, also durch einfache Dehnung, Sitz der Kapillar-Aneurysmen war.

Nach Röntgenbestrahlung bei Vasoneurotikern und Nephritikern fanden O. Müller und seine Schüler ebenfalls Veränderungen an den Kapillaren. Während beim Gesunden nur geringe Abweichungen nachweisbar waren, fand Welsch bei diesen Patienten schon nach viel kürzerer Bestrahlungsdauer neben Vermehrung der sichtbaren und Auftreten von vorher unsichtbaren Kapillaren, Längerwerden der Kapillarschenkel u. a. eine Knopfbildung an den Schaltstücken. Niekau beschreibt einen Fall mit ausgesprochen spastisch-atonischem Symptomenkomplex, der nach mehrfachen Röntgendurchleuchtungen ein Röntgenerythem am Rücken bekam. Neben anderen Ver-

änderungen fand sich hier kapillarmikroskopisch, daß die „prall gefüllten Schaltstücke der Kapillaren sich knopfförmig abheben. Doch sind diese Knöpfe nicht ganz scharf, sondern vielmehr leicht verschleiert, was für Ödembildung spricht". Bei einer alten Verbrennungsnarbe bei einer Syringomyelie fand O. Müller zahlreiche Kapillar-Aneurysmen, wie er sie sonst nur bei schweren Vasoneurosen beobachten konnte.

Weiß fand bei Kranken mit vasoneurotischer Diathese, daß Veränderungen an den Kapillaren nicht nur in bleibender Gestalt von mächtigen Erweiterungen oder starken Verengerungen des Gefäßlumens bestanden, sondern daß gleichzeitig neben oder in buntem Wechsel nacheinander bald Dilatationen, bald Kontraktionen zu sehen waren. Des weiteren sah er bei gewissen Diabetesfällen eine Erweiterung der Haargefäße gerade an dem Teil der Kapillarschleife, der den Übergang vom arteriellen zum venösen Schenkel darstellt; diese Befunde bestätigt Jürgensen. Das Phänomen der Erweiterung des Übergangsteiles vom arteriellen zum venösen Schenkel hält Weiß für ein besonderes Charakteristikum bei Diabetes, da sich hier sonst wenig andere Kapillarveränderungen vorfinden.

Schur hat kapilläre Varizen an den Hautkapillaren, und zwar besonders an den Teilungsstellen gesehen; er findet sie häufig bei Arterienveränderungen besonders luetischer Natur.

Bei einigen Fällen von Schrumpfniere beobachtete Jürgensen die sehr schmalen Kapillaren oft in wunderliche Knäuel verschlungen, zuweilen mit deutlicher Anastomosenbildung; die Schaltstücke sind dabei recht gut sichtbar. Sie heben sich häufig wie Stecknadelköpfe oder kleine elliptische Körperchen zwischen den Kapillarschenkeln ab.

In neuerer Zeit beschreibt Moos Erweiterungen von spindel- oder ballonförmiger Gestalt an den kleinsten Gefäßen der Haut, einzeln oder in Komplexen angeordnet und auf kleine Abschnitte beschränkt. Moos bestätigt die Anschauungen O. Müllers und seiner Schule inbetreff der Lokalisation der Kapillar-Aneurysmen; er fand sie am zahlreichsten und häufigsten an der Streckseite des Oberarmes. Er hält diese Lokalisation an der Oberarmstreckseite für so typisch, daß er meint: „Wenn man hier keine Aneurysmen findet, braucht man sie anderswo nicht zu suchen". Moos findet bei längerer Beobachtung ebenfalls Veränderungen in der Gestalt der Aneurysmen, teilweise drückten sie sich sogar vollkommen leer. Größere oder kleinere peristaltische Wellen liefen auf einer oder beiden Seiten des Aneurysmas an dessen Wandungen entlang, „unter denen sich das aneurysmatische Säckchen leer drücken und bei wieder einsetzendem Tonus eine Zeit lang, vielleicht auch wieder dauernd leer bleiben kann". Den Blutstrom in den Aneurysmen, verglichen mit der Durchschnittsgeschwindigkeit in

durchgängigen Kapillaren, findet Moos verlangsamt, bisweilen auch ganz aufgehoben. Er beobachtete die Kapillar-Aneurysmen in gehäufter Zahl bei schweren Vitien, Hypertonien und Neurosen; den Befund von O. Müller, der die Kapillar-Aneurysmen als typisch bei Lues bezeichnet, kann Moos allerdings nicht bestätigen. Akuten und chronischen Infektionskrankheiten spricht er bei der Entstehung der Kapillar-Aneurysmen eine große Rolle zu; allerdings sah er auch Patienten mit schweren Infektionen, die keinerlei Kapillar-Aneurysmen aufwiesen.

Nach seinen Beobachtungen unterscheidet Bettmann zwei Arten von Kapillar-Aneurysmen der Haut, die aber von anderen Autoren (Moos) als nicht zutreffend anerkannt werden. Bettmann will die Bezeichnung der Kapillar-Aneurysmen ausschließlich auf solche Erweiterungen beschränken, wie sie sich im Scheitel- oder Schaltstück von Papillarkapillaren finden; nach dieser Lagerung möchte er sie als Scheitelsäckchen der Kapillaren bezeichnen. Bei der Sicht von oben sah er diese Gebilde meist als Kugeln ohne Gefäßverbindungen, so daß diese in der Haut frei zu schwimmen schienen; oder er beobachtete diese Gebilde an einem feinen geschlängelten Stiel sitzend, also an einem schräg emporgerichteten Gefäßschenkel. Diese Scheitelsäckchen sind stabile Gebilde, die weder ihren Ort, noch ihre gegenseitige Lagebeziehung ändern. Mitunter kommen allerdings Volumenschwankungen vor, so recht häufig Anschwellungen im Beginn der Menstruation bei Frauen, worauf auch schon Parrisius hingewiesen hat. Nur in einzelnen Fällen beobachtete Bettmann lebhafte Strömung in den Scheitelsäckchen, meist waren jedoch Blutbewegungen nicht wahrnehmbar. Auch Bettmann weist auf die Oberarmstreckseite als Prädilektionsstelle der Kapillar-Aneurysmen hin, bestätigt also die Beobachtung von Moos, O. Müller und Parrisius; auch er bezeichnet sie bei Frauen als fast normalen Befund. Zwar fand Bettmann seine Scheitelsäckchen auch an anderen Stellen des Körpers, jedoch nie in solcher Zahl und so regelmäßig. — Von diesen Scheitelsäckchen der Kapillaren trennt Bettmann nun andere Anschwellungen und Erweiterungen von meist spindelförmiger oder unregelmäßiger, gebuchteter Gestalt ab, oft zu mehreren hintereinander geschaltet; diese Gebilde sind in das oberflächliche Gefäßnetz eingeschaltet. Sie sitzen vorzugsweise an den Knoten- und Kreuzungspunkten der Kapillaren, meist unmittelbar vor Verzweigungsstellen, und besitzen ein deutlich sichtbares zu- und abführendes Gefäß. Zum Unterschied von den Scheitelsäckchen gingen diese Gebilde während der mikroskopischen Beobachtung in kurzer Zeit wesentliche Gestaltsveränderungen bis zum völligen Verschwinden ein; die Blutströmung war in den Erweiterungen

selbst als auch an den zu- und abführenden Gefäßen gut erkennbar.

Einen weiteren Beweis für den Unterschied im Verhalten der beiden Formen (Erweiterungen im oberflächlichen Gefäßnetz und Scheitelsäckchen im Scheitel- oder Schaltstück der Papillarkapillaren) glaubt Bettmann durch seine Reizversuche erbringen zu können. Bei lokal eingeengten mechanischen Reizen war das Auftreten und schnelle Verschwinden von Anschwellungen innerhalb der Netze auffallend, die vorher nicht zu erkennen waren. Vorübergehend schwollen die Scheitelsäckchen dabei auch an und traten etwas stärker hervor, wenn sie bereits vor dem Reize gesehen waren. Wenn man auch mit weitgehenden regionären und individuellen Unterschieden rechnet, so sind diese trotzdem im Verhalten der Scheitelsäckchen und der Netzanschwellungen konstant zu beobachten. Bettmann hebt hervor, „daß der Hautbezirk, in dem sich die Scheitelsäckchen befinden, im gegebenen Falle nicht nur im Ruhebild eine recht schwache und gleichmäßige Gefäßfüllung zeigt, sondern auch im Reizversuch eine schwache Ansprechbarkeit dartun kann, während die Netzerweiterungen stets bei einer starken Ansprechbarkeit und bei starken Reizen zustande kommen".

Bei den Scheitelsäckchen hat man den Eindruck des Bleibenden. Bettmann und sein Schüler Lutz konnten an ihnen Wandverdickungen von mehreren Zellreihen nachweisen, was Bettmann als einen Beweis für seine Auffassung der Scheitelsäckchen als bleibender Gebilde ansieht.

In neuester Zeit beschreibt Schley Fälle von Haemangiom im Bereich der Pons. Doch handelt es sich dabei nicht, wie er ausdrücklich hervorhebt, um die gewöhnliche Form des Haemangioma simplex; es ist kein durch Neubildung von Kapillaren wachsendes Geschwulstgewebe, sondern es handelt sich um Wachstumsvorgänge in der Wand schon vorgebildeter Gefäße. Schley faßt diese Gebilde als kavernös erweiterte Kapillaren auf; ihre sehr dünne Wand war meist von einer einschichtigen Endothelzellage bekleidet. Besonders auffallend waren an manchen Gefäßen sowohl zylindrische Erweiterungen als auch kolbige und flaschenförmige Ausbuchtungen.

Nach diesen Berichten aus dem Schrifttum, die fast ausschließlich die Haut betreffen, seien nun die eigenen Befunde von Kapillar-Aneurysmen am Omentum majus des Menschen beschrieben. Die zur Untersuchung verwendeten Stücke des Netzes wurden bei Laparotomien lebensfrisch entnommen und dabei das Verfahren der Flächenbildpräparation angewandt. Die excidierten Stückchen wurden möglichst dünn gewählt, unter warmer physiologischer Kochsalzlösung entfaltet und auf weichem Holzbrett mit Insektennadeln aufgespannt. Um das

Entfließen von Blut möglichst zu verhüten, wurden beim Lebenden am Schnittrand des Netzstückchens angesetzte Klemmen solange liegen gelassen, bis sie durch vorsichtige Ligatur ersetzt wurden; dann wurde das Präparat sofort aufgespannt und fixiert. Im Präparat erscheinen dadurch die Gefäße reichlich mit Erythrocyten gefüllt. Die Fixation wurde in Formol vorgenommen, dann Abnahme vom Spannbrett und Wässerung. Die dünnsten Stellen des Stückchens wurden ausgesucht und mit Hämatoxylin-Eosin bezw. v. Gieson gefärbt.

Unter den untersuchten Fällen fanden sich nur zweimal Befunde von Kapillar-Aneurysmen; ausdrücklich sei bemerkt, daß sich bei keinem aller Fälle Wundernetzbildungen fanden, wie sie von mehreren Untersuchern an der Haut beobachtet sind. Die Krankengeschichte ließ bei keinem von beiden irgendwie geartete Zusammenhänge des Netzbefundes mit überstandenen oder noch bestehenden Erkrankungen erkennen.

In dem einen Fall handelt es sich um eine 72jährige, sehr heruntergekommene Frau, bei der wegen fortgeschrittenen Pyloruscarcinoms eine Gastroenterostomie gemacht wurde. In dem Präparat (Färbung mit Hämatoxylin-v. Gieson) sieht man bei etwa 80facher Vergrößerung an einer Kapillare von Strecke zu Strecke ellipsenförmige Erweiterungen, die zum Teil wenig die Weite des Gefäßes verbreitern, zum Teil das 4- bis 6fache der Weite des Gefäßes ausmachen. In der Kapillare und in den Erweiterungen liegen massenhaft Erythrocyten. Diese spindelförmigen Erweiterungen liegen alle hintereinander geschaltet mit ihrem größten Durchmesser in der Längsrichtung der Kapillare; nur ein einziges der Gebilde findet sich an einer Verzweigungsstelle des Gefäßes.

Bei starker Vergrößerung (etwa 600fach, Abb. 1) ergibt sich folgendes Bild: Die Kapillare, an der die ellipsenförmigen Erweiterungen sitzen, trägt eine einschichtige Endothellage, die sich direkt auf die Erweiterungen fortsetzt. Die Kerne sind größtenteils längs gestellt und spitz ausgezogen; das Protoplasma geht unbemerkt in das des Nachbarendothels über. Das Lumen der Kapillare ist nicht überall gleich weit, sondern man hat mitunter den Eindruck, als ob sich an einer Stelle eine Einschnürung befände, während vor und hinter derselben das Gefäß von normaler Weite ist. Irgendwelche Einschnürungen an den Erweiterungen sind nicht zu entdecken. Die Kapillare ist gut gefüllt mit Erythrocyten, zum Teil ist das Gefäßlumen jedoch vollkommen leer; in den spindelförmigen Gebilden finden sich in jedem massenhaft rote Blutkörperchen. In einer der Erweiterungen ist das ganze Lumen damit angefüllt, so daß nur am Rande die einschichtige Endothelzellage sichtbar ist; diese erscheint hier etwas flacher als sonst an der Kapillare. In diesem Präparat trägt nur die eine Kapillare Erweiterungen

von der beschriebenen Form in größerer Zahl, während sämtliche anderen Gefäße dieses Schnittes frei davon sind.

An einem anderen Präparat (Färbung Hämatoxylin-Eosin) von derselben Patientin erscheinen die Aneurysmen spärlicher. An einer Kapillare, gerade an einer Verzweigungsstelle derselben, sind zwei in der Längsrichtung des Gefäßes liegende, langgestreckte spindelige Erweiterungen zu erkennen, die kurz hintereinander liegen und nur wenig die sonstige Weite des

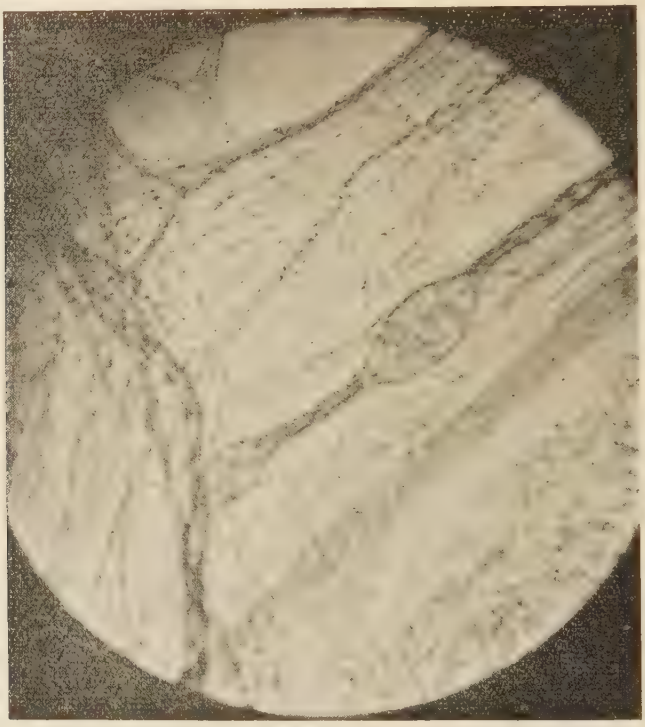

Abb. 1. Vergrößerung etwa 600fach.

Gefäßes überschreiten; zwischen beiden Gebilden besteht eine tiefe Einschnürung. An dieser Stelle ist das Gefäß vollkommen leer, während ober- und unterhalb davon, wo sich die beschriebenen Erweiterungen befinden, das Lumen voll von Erythrocyten ist. Im weiteren Verlauf des Gefäßes finden sich überall derartige Einschnürungen, ohne daß man die Stellen vor und hinter denselben größtenteils als erweitert bezeichnen könnte. Überall zeigt sich dasselbe Verhalten: der Ort der Einschnürung ist frei von Erythrocyten, während ober- und unterhalb davon das Gefäßlumen mit roten Blutkörperchen

angefüllt ist. Auch andere Kapillaren dieses Schnittes zeigen das gleiche Verhalten. Mit großer Wahrscheinlichkeit wird es sich wohl bei den beschriebenen Gebilden um ein Kontraktionsphänomen der Kapillaren handeln; es wird später noch auf die Entstehung und Deutung der Kapillar-Aneurysmen überhaupt näher einzugehen sein.

Der andere Fall betrifft einen sehr abgemagerten Mann von 61 Jahren, bei dem ein Magencarcinom reseziert wurde.

Abb. 2. Vergrößerung 80fach.

Auf dem Übersichtsbild des einen Präparates (Färbung Hämatoxylin-Eosin, Vergrößerung 80fach, Abb. 2) befinden sich an einer Stelle, an der ein Gewirr von Kapillaren zusammenläuft, Kapillar-Aneurysmen in gehäufter Zahl in circumscripter Anordnung, während in den Gebieten, in denen sich die Gefäße einzeln aufgelöst haben, sich nur isoliert derartige Gebilde finden. Zum Teil liegen die Kapillar-Aneurysmen als spindelförmige Gebilde in der Längsrichtung der Gefäße, zum Teil scheint es auch, als wenn die Gebilde an einem Gefäßstiel sitzen, der von einer Kapillare ausgeht, ohne daß das

Aneurysma sonstige weitere Gefäßverbindungen aufweist. Einige der Kapillar-Aneurysmen liegen gerade an Verzweigungsstellen der Kapillaren. Außer spindel- bis ellipsenförmiger Gestalt zeigen sich auch ganz langgestreckte und kugelige Gebilde. Die Gefäße sind teilweise mit roten Blutkörperchen angefüllt; in den Aneurysmen sind überall Erythrocyten erkennbar.

Bei starker Vergrößerung erkennt man, daß alle Kapillaren, an denen sich die Aneurysmen von der beschriebenen Gestalt finden — man erkennt sehr gut die verschiedenen spindelig-ellipsenförmigen, kugeligen und ganz langgestreckten Formen —, einschichtiges Endothel mit längs gestelltem Kern tragen, die größtenteils spitz ausgezogen sind. Diese einschichtige Zellenlage setzt sich auch hier unmittelbar auf die Erweiterungen fort. Einzelne der Aneurysmen zeigen eine mindestens zweischichtige Endothellage; die Kerne liegen hier dichter beieinander und sind auch nicht von ganz so spitzer Form wie an den Kapillaren. Man erkennt die Vorliebe einzelner Aneurysmen mit ihrem Sitz gerade an Verzweigungsstellen der Kapillaren; besonders hier sind sie sehr häufig von kugeliger Gestalt. An den mit einem Gefäßstiel versehenen Aneurysmen ist ein ganz flaches, mit einem sehr spitzen Kern ausgestattetes Endothel vorhanden. Eine weitere Verbindung mit anderen Kapillaren außer mit dem Gefäßstiel ist nicht erkennbar; das Endothel ist nur an dieser Stelle unterbrochen. Die Erweiterungen sind alle vollkommen mit Erythrocyten angefüllt, die das ganze Lumen der Gebilde einnehmen. Die Gefäße zeigen nur an vereinzelten Stellen eine Einschnürung.

In einem anderen Präparat desselben Patienten finden sich Kapillar-Aneurysmen in geringerer Zahl und nur vereinzelt, nicht auf einem Komplex zusammengedrängt. Die Gebilde sind meist von rundlicher Gestalt; hier ist besonders charakteristisch ihr Sitz an Verzweigungsstellen. Die Gefäße und die Kapillar-Aneurysmen sind prall gefüllt mit Erythrocyten, die bis an die einschichtige Endothelzellage heranreichen. Einzelne Kapillaren zeigen tiefe Einschnürungen, die teilweise so weit gehen, daß das Lumen vollkommen verschwunden ist und die Endothelzellagen sich fast berühren. — Ein weiteres Präparat zeigt genau dasselbe Bild.

Bevor nun auf die Deutung der hier beschriebenen Gebilde eingegangen wird, muß zuvor von den Anschauungen der Entstehung der Kapillar-Aneurysmen gesprochen werden. Es wurde schon darauf hingewiesen, daß Moos die Kapillar-Aneurysmen bei seinen Patienten verschieden häufig und auch mit zunehmendem Lebensalter in wachsender Zahl fand. Aus seinem negativen Befund bezüglich der Kapillar-Aneurysmen bei Säuglingen und Kindern und dem gehäuften Auftreten bei

Erwachsenen leitet Moos die Tatsache ab, daß diese Gebilde Gefäßschädigungen darstellen, die aus verschiedenen Ursachen im späteren Lebensalter entstehen müssen. Einen weiteren Beweis für diese Anschauung darf man wohl darin sehen, daß Holland und Meyer bei ihren Untersuchungen an Kindern mit exsudativer Diathese alle möglichen, vom Normalen abweichende Kapillarbilder beobachten konnten, jedoch keinerlei Zeichen von Kapillar-Aneurysmen fanden.

Aus seinen Beobachtungen über das Verschwinden und Wiedererscheinen der Kapillar-Aneurysmen schließt Moos nun weiter, daß die Schädigungen des betreffenden Kapillar- bezw. Gefäßabschnittes mehr dauernde oder noch teilweise reparable sein müssen, je nachdem die Aneurysmen rasch oder langsam verschwinden. Im allgemeinen werden sie wohl wieder entstehen, da der Tonus des Kapillarabschnittes geschwächt und vielleicht ganz verloren gegangen ist; von dem Grad der Tonusschwäche wird letzten Endes das Bestehen eines solchen Aneurysmas abhängig sein. Moos möchte annehmen, daß konstitutionelle Schwäche im Gefäßsystem es individuell durch verschiedene Einflüsse eher zu Kapillar-Aneurysmen kommen läßt; es liegt nach ihm wahrscheinlich eine Vasokonstriktorenschwäche vor. Er nähert sich damit den Anschauungen von O. Müller und seinen Schülern.

O. Müller wertet seine Befunde von Kapillar-Aneurysmen zunächst als funktionelle, da auch er diese Gebilde wieder verschwinden sah. Ebenso werden ja auch die Aneurysmen der Haargefäße, die Stricker beobachtete, dort als funktionelle Befunde geschildert. O. Müller glaubt nun, ebenso wie Parrisius, daß diese Gebilde später zu Dauererscheinungen werden können. — Eine nähere Erklärung dieser Gedankengänge gibt Parrisius. Dieser sah an Hauptkapillaren spastische und atonische Zustände nebeneinander. Er meint, wie es auch schon Weiß angenommen hatte, daß dieser Wechsel zwischen Spasmus und Atonie das ganze Gefäß bis in den subpapillären Plexus begleiten kann; und diese Atonie einzelner Gefäßstrecken kann nun so weit gehen, daß daraus Aneurysmen der Kapillaren werden. „Das normaliter herrschende Gleichgewicht in den Kapillaren zwischen Konstriktion und Dilatation ist gestört, und während an einer Stelle die Konstriktion überwiegt, herrscht kurz daneben das Gegenteil vor. Dauert dieser Zustand längere Zeit an, so kann er allmählich zu irreparablen Dehnungen führen, es entsteht das Kapillar-Aneurysma.“ Parrisius glaubt, daß diese sackförmigen Kapillarerweiterungen wohl oberhalb eines konstant an bestimmter Stelle auftretenden Spasmus in ähnlicher Weise entstehen, wie Ösophaguserweiterungen über einem Kardiospasmus. Dasselbe nimmt Moos an, wenn er sagt, daß die Aneurysmen wohl

sicher meist oberhalb eines gekrampften, selten oberhalb eines mechanisch verschlossenen Gefäßabschnittes entstehen. Daß jedoch die Kapillar-Aneurysmen auch nur durch einfache Stauung entstehen können, beweist der von O. Müller mitgeteilte Fall.

Hierzu würde die Anschauung Jürgensens von der Entstehung der Scheitelsäckchen stimmen, der diese auf eine Unstimmigkeit des Regulationsmechanismus im Präkapillargebiet zurückführt, wobei hier nicht weiter untersucht werden soll, inwieweit tatsächlich ein Unterschied zwischen den Scheitelsäckchen (Bettmann) und den von anderen Autoren in demselben Gebiet beschriebenen Kapillar-Aneurysmen besteht. In den Venulae sollen nach Jürgensen die Konstriktoren noch in Wirkung sein, während der Zustrom von den Arteriolen schon eingesetzt hat, wodurch es durch Stauung, namentlich in den Schaltstücken, zur Dehnung der Kapillarwand kommt. Bettmann glaubt, daß die rein mechanische Erklärung Jürgensens nicht die Kompliziertheit der Entstehungsbedingungen der Scheitelsäckchen ganz erfaßt. Er ist vielmehr auch der Ansicht, daß die Kapillar-Aneurysmen zunächst aus funktionellen Vorgängen heraus zustande kommen, wobei es sich bei den Scheitelsäckchen nicht etwa nur um Auslösungen an den Kapillaren selbst handelt.

Zwei auffällige Befunde bedürfen noch einer besonderen Erklärung. Es sind das vor allem das von sämtlichen Untersuchern beobachtete gehäufte und fast regelmäßige Vorkommen der Kapillar-Aneurysmen an der Oberarmstreckseite und die von Moos festgestellte Tatsache, daß bei Schwangeren konstant Kapillar-Aneurysmen auftreten, auch hier wieder besonders an der Streckseite des Oberarmes. Bettmann glaubt neben Gefäßschädigungen die besondere Ausbildung und Anordnung der Kapillaren an der Streckseite des Oberarmes, also eine örtliche Eigentümlichkeit, als disponierendes Moment für die typische Lokalisation an dieser Stelle annehmen zu können. „Man könnte vermuten, daß die feineren Eigentümlichkeiten in der Anordnung der Gefäßnetze in der Haut für die Stärke und Art wesentlich sein mögen, in der sich die Strömungsverhältnisse und besonders -Schwankungen auswirken. Man könnte also hiernach wohl jene Kapillarerweiterungen in Beziehung zu bestimmten Haupttypen bringen. Wenn einerseits die anatomischen Bedingungen die Entstehung der Papillarsäckchen begünstigen, so daß man fast von einem regelmäßigen Befund sprechen kann, so liegt andererseits die Frage nahe, was das Auftreten dieser Gebilde verhindern kann. Ob die weniger starke Inanspruchnahme der Extremität dafür verantwortlich zu machen ist, je nachdem stärkere oder schwächere Muskelleistungen und speziell harmonische oder sehr ungleich

verteilte Kraftleistungen von den Beugern und Streckern des Oberarmes verlangt werden, oder ob das Verhalten bei Fixierungen und Lähmungen eine Rolle spielt, müssen erst weitere Beobachtungen zeigen." Bettmanns Untersuchungen scheinen jedenfalls dafür zu sprechen, daß die Kapillarerweiterungen besonders in den Fällen zu finden sind, in denen die Leistungen der Beuger bei weitem überwiegen.

Moos meint zur Erklärung seines auffällig regelmäßigen Kapillar-Aneurysmen-Befundes bei Schwangeren annehmen zu können, daß man diese Gebilde als „manifesten Ausdruck einer erhöhten Krampfbereitschaft der kleinsten Gefäße auffassen muß, wofür bei dem vermehrten Aneurysmenbefund bei Frauen deren labilere Psyche überhaupt und während der Schwangerschaft im Besonderen verantwortlich zu machen wäre". Voraussetzung für diese Erklärung des vermehrten Aneurysmenbefundes bei Frauen und speziell Schwangeren auf Grund psychischer Momente ist die Richtigkeit der Anschauung O. Müllers, daß die Entstehung von Angiospasmen in den Kapillaren während der Schwangerschaft vor allem einer stark nervösen Komponente zuzuschreiben ist und nicht toxischen Einflüssen vom Foetus oder der Placenta. O. Müller spricht dabei von dem Begriff „nervös" als von einer konstitutionell gegebenen Abartung der gesamten psychophysischen Persönlichkeit, die sich im Charakter bezw. Temperament gerade so äußert, wie im Kapillarendothel und anderwärts im Bereich des Somatischen.

Zum Schluß soll auf die Deutung der beschriebenen Kapillar-Aneurysmen am Netz etwas näher eingegangen werden. Was zunächst das rein anatomische Bild betrifft, so könnte man auf die Vermutung kommen, daß es sich bei den Erweiterungen, speziell bei den mit einem Gefäßstiel versehenen und den meist kugeligen Formen an Verzweigungsstellen, weniger bei den in der Längsrichtung der Kapillaren liegenden Gebilden, vielleicht um einfache Blutaustritte handeln würde. Doch spricht der überall deutlich sichtbare Endothelbelag an den Aneurysmen, der sich zu dem noch kontinuierlich von den Kapillaren auf die Erweiterungen ohne irgendeine Unterbrechung fortsetzt, wohl mit Sicherheit gegen eine solche Auffassung; denn punktförmige Blutungen werden nie eine derartige Zellage erkennen lassen. — Ein Nachteil in der Deutung der Kapillar-Aneurysmen an inneren Organen ist besonders der, daß es unmöglich erscheint, an den Kapillaren bezw. den von ihnen ausgehenden Erweiterungen Blutbewegungen direkt unter dem Mikroskop wahrnehmen zu können; man wird immer auf die mikroskopische Betrachtung von anatomischen Präparaten angewiesen sein. Es spricht aber jedenfalls die überall deutlich sichtbare Füllung der Erweiterungen mit

Erythrocyten dafür, daß diese Gebilde auch beim Lebenden wenigstens an der Blutzirkulation teilnehmen; ob in ihnen der Blutstrom mit gleicher Geschwindigkeit zirkuliert, wie in den durchgängigen Kapillaren, ob eventuell Stromverlangsamung oder Wirbelbildung in den Aneurysmen vorkommen und diese somit vielleicht eine Behinderung der Blutzirkulation des betreffenden Kapillarabschnittes bewirken können, ist schwer zu entscheiden. Es wird die Annahme nicht ohne weiteres von der Hand zu weisen sein, daß, vor allem bei den stabilen Gebilden — und man kann wohl diejenigen als bleibende Erweiterungen ansprechen, bei denen ein mehr als einschichtiger Endothelbelag gefunden wird und vielleicht auch die mit einem Gefäßstiel versehenen und an Verzweigungsstellen sitzenden kugeligen Gebilde —, aber auch bei den meist zu mehreren hintereinander geschalteten ellipsenartigen Formen, Wirbelbildungen und Stromverlangsamungen entstehen können, so daß es so zu Störungen in der Blutversorgung des betreffenden Kapillarabschnittes kommen wird.

Wenn Moos bei seinen systematischen Untersuchungen in einem großen Prozentsatz Kapillar-Aneurysmen an den Gefäßen der Haut findet und auch andere Autoren auf den fast regelmäßigen Befund an der Oberarmstreckseite hinweisen, so trifft dieses beinahe normale Vorkommen sicher nicht für die Kapillar-Aneurysmen am Netz zu; ob andere innere Organe des Menschen genau das gleiche Verhalten in bezug auf die Kapillar-Aneurysmen zeigen, müssen erst weitere Beobachtungen ergeben. Bei mehreren Hundert durchuntersuchten Patienten fand Seifert nur zweimal Kapillar-Aneurysmen; dieses so seltene Vorkommen spricht sicher nicht dafür, daß es sich hier um normale Befunde handelt. Vielleicht ist die besondere Anordnung und Funktion der Kapillaren der Haut ein disponierendes Moment für die Entstehung der Kapillar-Aneurysmen gerade an dieser Stelle, wenn auch das gesamte Gefäßsystem besonders leicht auf psychische Reize reagiert. Die Haut ist als Sinnes- und Schutzorgan des Körpers viel mehr äußeren Schädigungen ausgesetzt, als die inneren Organe des Menschen; nervöse Momente und äußere Schädigungen aus irgendeiner Ursache spielen aber in der Entstehung der Kapillar-Aneurysmen eine Rolle. In dieser Richtung ist unter Umständen eine Erklärung für das gehäufte Auftreten an der Haut und das seltene Vorkommen sonst zu suchen.

Andererseits beweisen die beschriebenen Fälle von Kapillar-Aneurysmen am Netz und Befunde ähnlicher Gebilde und Veränderungen an den Kapillaren innerer Organe, daß diese denselben Schädigungen von seiten des Blutes oder der Nerven ausgesetzt sind, wie die kleinsten Gefäße der Haut.

Es sei hier auf eine eigenartige Veränderung der Kapillaren hingewiesen, die ich beim Studium der Literatur fand, wenn sie auch in keiner Beziehung zu den Kapillar-Aneurysmen steht. M. B. Schmidt beschreibt Zellwucherungen in der Wand der Arterien der Schilddrüse; es sind Zellproliferationen an umschriebener Stelle der Arterienwand, die Schmidt als Zellknospen bezeichnet. Diese sind einmal Gebilde, an denen sich nur die Intima beteiligt (Intimaknospen): sie sind oft von einem einschichtigen Belag platter Zellen bedeckt. Die Knospe selbst besteht ausschließlich aus Zellen ohne Interzellularsubstanz und ohne Blutgefäße im Innern. Man hat meist den Eindruck, als ob die Zellwucherung unter der Endothelhaut entstanden ist und dieselbe emporgehoben hat. Ferner sieht man Knospen, die auch weiter in die Gefäßwand einwuchern, die Muscularis verdrängen und selbst bis in die Media reichen, bezw. an das adventitielle Bindegewebe anstoßen; bei diesen Knospen beteiligt sich auch die Muscularis an dem Aufbau der Zellwucherungen. In einigen wenigen Fällen war die Substanz der Knospen fast ganz hyalin umgewandelt. Die Gebilde fanden sich vorwiegend an den Teilungsstellen der Kapillaren der Schilddrüse; die Gefäße waren fast ausschließlich arterieller Natur. M. B. Schmidt nimmt an, daß diese Zellwucherungen kurz nach der Geburt auftreten und sich weiterhin weder vermehren, noch vermindern; irgendwelchen abnormen Zuständen des Körpers wird bei der Entstehung der Gebilde keinerlei Bedeutung zuerkannt.

Man möchte nach den Erfahrungen, die die Autoren über das Vorkommen der Kapillar-Aneurysmen bei den verschiedensten Erkrankungen gemacht haben, in den mitgeteilten Fällen annehmen, daß hier vielleicht der Einfluß der Atherosklerose eine Rolle spielt, nachdem sonst keinerlei Ursachen ersichtlich sind, die in Beziehung zu den Kapillar-Aneurysmen gebracht werden könnten. Zeller weist ja auch schon bei seinen Befunden auf das Vorkommen von Kapillar-Aneurysmen gerade bei dieser Alterserkrankung hin. Aber noch in anderer Richtung kann eine Deutung der Entstehungsweise der Gebilde gesucht werden. Es wurde schon früher bei der Beschreibung der Präparate auf die an einzelnen Stellen deutlich erkennbaren Einschnürungen an den Kapillaren und den vermutlichen Zusammenhang der spindelförmigen Erweiterungen mit diesen Zuständen hingewiesen. Man muß dieses Bild wohl so auffassen, daß es sich hier um Kontraktionsphänomene an den Kapillaren handelt, etwa im Sinne der Anschauung von Parrisius. Als weitere Folgerung dieser Auffassung ergibt sich, daß diese Einschnürungen und Erweiterungen der Kapillaren die spastisch-atonischen Zustände — eventuell dauernde bleiben würden, so daß es an einzelnen Stellen eben zur Ausbildung

der Kapillar-Aneurysmen käme. Man könnte sich die Entstehung der beschriebenen Kapillar-Aneurysmen am Netz etwa so vorstellen, daß die durch atherosklerotische Veränderungen (oder durch andere, nicht zu ergründende Ursachen) geschädigten Kapillaren den nervösen Regulierungen nicht mehr regelmäßig folgen und es so allmählich zu den Erweiterungen und Ausbuchtungen kommt, die man als Kapillar-Aneurysmen bezeichnet.

Zusammenfassung:

1. Es werden Kapillar-Aneurysmen von spindeliger, ellipsenförmiger und runder Gestalt am Omentum majus des Menschen beschrieben.
2. Der anatomische Bau, die Lagerung und Form der Erweiterungen scheinen dafür zu sprechen, daß es sich teils um dauernde, teils um vorübergehende Formveränderungen der Kapillaren handelt.
3. Die Entstehung der geschilderten Gebilde wird auf Schädigung der Kapillaren durch irgendeine Ursache (Atherosklerose?) in Verbindung mit spastisch-atonischen Zuständen zurückgeführt.
4. Die Schwierigkeit, wenn nicht Unmöglichkeit der direkten Beobachtung der Kapillaren und ihrer Veränderungen an inneren Organen läßt eine Erklärung der Bedeutung für die Strömungsverhältnisse und Blutversorgung des betreffenden Kapillarabschnittes und damit der Bedeutung der Kapillar-Aneurysmen als pathologischer Gebilde nicht ohne weiteres zu, wie es bei der direkten Beobachtung der Haut möglich ist.

Am Schlusse meiner Arbeit ist es mir eine angenehme Pflicht, Herrn Professor Seifert für die freundliche Überlassung des Themas, sowie für manche Anregung und die Übernahme des Referates zu danken.

Ich gebe die ehrenwörtliche Versicherung ab, daß ich vorliegende Arbeit selbst verfaßt und keine weitere Hilfe in Anspruch genommen habe.

Literatur.

Bettmann: Zur Kapillarmikroskopie.
Klin. Woch., 1926, Nr. 44.

Derselbe: Über Kapillar-Aneurysmen.
D. m. W., 1927, S. 179.

Holland und Meyer: Beobachtungen an den Hautkapillaren bei Kindern mit exsudativer Diathese.
M. m. W., 1919, Nr. 42.

Hueter: Die Cheilo-angioskopie, eine neue Untersuchungsmethode zu physiologischen und pathologischen Zwecken.
Zentralbl. für die med. Wissensch., 1879, Nr. 13 und 14.

Jürgensen: Mikrokapillarbeobachtungen und Puls der kleinsten Gefäße.
Zeitschrift für klin. Medizin, Bd. 86, S. 410.

Moos: Mikroskopische Beobachtungen an menschlichen Hautkapillar-Aneurysmen.
Klin. Woch., 1927, S. 1844.

O. Müller: Die Kapillaren der menschlichen Körperoberfläche in gesunden und kranken Tagen.
Stuttgart, Enke, 1922.

Niekau: Anatomische und klinische Beobachtungen mit dem Hautkapillarmikroskop.
Deutsches Archiv für klin. Medizin, 1920, Bd. 132.

Parrisius: Kapillarstudien bei Vasoneurosen.
Deutsche Zeitschrift für Nervenheilkunde, 1921, Bd. 72.

Derselbe: Zur Frage der Kontractilität der menschlichen Hautkapillaren.
Pflügers Archiv für die ges. Physiol, 1921, Bd. 191.

Schley: Über Haemangiome im Bereich der Brücke.
Zentralbl. für allgem. Path. und Path. Anatomie, Bd. 41, Nr. 8

Schleich: Sichtbare Blutströmung in den oberflächlichen Gefäßen der Augapfelbindehaut.
Klin. Monatsbl. für Augenheilkunde, Bd. 40, 1, S. 177.

M. B. Schmidt: Über Zellknospen in den Arterien der Schilddrüse.
Virchows Archiv, Bd. 137, S. 330.

Schur: Mikroskopische Hautstudien am Lebenden.
Wiener klin. W., 1919, S. 1201.

Seifert: Studien am Omentum majus des Menschen.
Archiv für klin. Chir., Bd. 123, S. 608.

Streiff: Zur methodischen Untersuchung der Blutzirkulation in der Nähe des Hornhautrandes.
Klin. Monatsbl. für Augenheilkunde, 1914, Bd. 53.

Stricker: Untersuchungen über die kapillaren Blutgefäße in der Nickhaut des Frosches.
Sitzungsbericht der kaiserl. Akad. der Wissenschaft. math.-naturwiss. Klasse, 1865, Bd. 51, 2. Abt.

Stricker: Studien über den Bau und das Leben der kapillaren Blutgefäße.
Ebenda, 1865, Bd. 52, 2. Abt.

Derselbe: Untersuchungen über die Kontractilität der Kapillaren.
Ebenda, 1876, Bd. 74, 3. Abt.

Welsch: Beobachtungen über künstlich erzeugte Lichtwirkung auf die Hautkapillaren und ihre Verwertung als biologischer Maßstab zur Dosenmessung in der Röntgentiefentherapie.
M. m. W., 1922, Nr. 15.

Weiß: Beobachtung und mikrophotographische Darstellung der Hautkapillaren am lebenden Menschen.
Deutsches Archiv für klin. Medizin, 1916, Bd. 119.

Derselbe: Das Verhalten der Hautkapillaren bei akuter Nephritis.
M. m. W., 1916, Nr. 26.

Derselbe: Über Beobachtung der Hautkapillaren und ihre klinische Bedeutung.
M. m. W., 1917, Nr. 19.

Zeller: Studien an Bindehautgefäßen.
Klin. Monatsbl. für Augenheilkunde, 1921, Bd. 66.

Lebenslauf.

Am 26. August 1903 zu Hannover als Sohn des Direktors Ernst-August Naucke geboren, besuchte ich vom Jahre 1910 ab die Leibnizschule (Realgymnasium) in Hannover, an der ich Ostern 1922 meine Reifeprüfung bestand. Im S.-S. 1922 immatrikulierte ich mich an der Julius-Maximilians-Universität in Würzburg, um mich dem medizinischen Studium zu widmen. Nach einer durch die Inflationszeit erzwungenen Unterbrechung des Studiums im W.-S. 1923/24, wo ich an der Technischen Hochschule zu Hannover allgemein bildende Vorlesungen hörte, bestand ich vor dem ärztlichen Prüfungsausschuß der Universität Würzburg mein Physikum am Schluß meines fünften Semesters mit der Gesamtnote „gut“. Meine klinischen Semester verbrachte ich mit Ausnahme des W.-S. 1925/26, in dem ich die Universität Leipzig bezog, ebenfalls an der Würzburger Universität und bestand hier nach meinem zehnten medizinischen Semester im Herbst 1927 das Staatsexamen. Seither bin ich als Medizinalpraktikant an der chirurgischen Klinik in Würzburg tätig.